EIN FALL VON KROPFTOD.

INAUGURAL-DISSERTATION

ZUR

ERLANGUNG DER DOKTORWÜRDE

IN DER

MEDICIN, CHIRURGIE UND GEBURTSHILFE

UNTER DEM PRÄSIDIUM DES

HERRN PROFESSOR DR. O. BOLLINGER

DER HOHEN MEDIZINISCHEN FAKULTÄT DER KGL. LUDWIG-MAXIMILIANS-UNIVERSITÄT
ZU MÜNCHEN

VORGELEGT VON

MAX MÜLLER,

APPROBIERTER ARZT AUS STUTTGART.

STUTTGART.
DRUCK VON W. KOHLHAMMER.
1887.

Digitized by the Internet Archive
in 2026

https://archive.org/details/IA41548321_0083

EIN FALL VON KROPFTOD.

INAUGURAL-DISSERTATION

ZUR

ERLANGUNG DER DOKTORWÜRDE

IN DER

MEDICIN, CHIRURGIE UND GEBURTSHILFE

UNTER DEM PRÄSIDIUM DES

HERRN PROFESSOR DR. O. BOLLINGER

DER HOHEN MEDIZINISCHEN FAKULTÄT DER KGL. LUDWIG-MAXIMILIANS-UNIVERSITÄT
ZU MÜNCHEN

VORGELEGT VON

MAX MÜLLER,

APPROBIERTER ARZT AUS STUTTGART.

STUTTGART.
DRUCK VON W. KOHLHAMMER.
1887.

Die Lage der Schilddrüse im Gebiet der vordern, mittlern Halsregion, in unmittelbarer Nähe lebenswichtiger Organe, der Luftwege, der Speiseröhre, der grossen Gefässe und Nerven, ist von hoher Bedeutung für die Beurteilung hypertrophischer Zustände dieser Drüse, besonders der häufigsten und wichtigsten Erkrankung dieser Art, welche als Struma, Kropf bezeichnet wird. In weitaus den meisten Fällen nimmt die Struma in ihrem Wachstum die günstigste Richtung nach aussen zu und die daraus resultierende Defiguration des Halses dient als erstes Erkennungszeichen eines Kropfes. Abweichungen von dieser Richtung kommen in mannigfacher Weise vor; ihre Ursachen können zunächst in abnormen Lagerungen und unregelmässiger Entwicklung der Drüse liegen; ferner kommen abnorme Fortsätze derselben vor, z. B. solche die sich zwischen Ösophagus und Trachea einlagern. Auch giebt es Nebenschilddrüsen, d. h. kleinere Abschnitte, die mit der Hauptdrüse noch in Verbindung stehen; ferner accessorische Schilddrüsen, vollkommen getrennte Teile, die meist am Zungenbein, an den tieferen Partien der Luftröhre, in der obern

Schlüsselbeingrube, an der Aorta und zur Seite und hinter dem Pharynx gefunden werden. So spricht man von retrotrachealen, retropharyngealen, submaxillaren und substernalen Strumen.

Als weiteres Moment, welches die Wachstumsrichtung eines Kropfes beeinflussen kann, ist das Verhalten der Muskeln zu berücksichtigen, indem ein starker Widerstand der bedeckenden Muskeln einen Kropf nach innen zu drängt. Kommt z. B. hiezu eine tiefe Lage der Schilddrüse und ein etwas kurzer Hals, so ist es leicht möglich, dass eine Struma eine substernale Lage annimmt. In manchen Fällen bleibt die Ursache eines abnormen Sitzes einer Struma dunkel.

Kommt es nun bei den geschilderten Abweichungen des anatomischen Verhaltens der Schilddrüse zu einer strumösen Erkrankung derselben, so liegt auf der Hand, dass die Gefahren, welche stets im Gefolge einer Struma sind, in solchen Fällen sich viel früher einstellen und viel höhere Grade annehmen können. Ein verborgener Sitz der Struma ist sehr gefährlich, da ein zu spätes Erkennen derselben für einen therapeutischen Eingriff meist keine Aussichten mehr bietet.

Die Gefahren der Strumen liegen in Störungen der Zirkulation, der Innervation, der Deglutition und besonders der Respiration, und werden durch den Druck des Kropfes auf seine Nachbarteile hervorgebracht. Venöse Stauungen veranlassen funktionelle Störungen der Hirnthätigkeit, Neigung zu Schwindel, Benommenheit, Kopfschmerzen. Störungen der Sprache werden durch den

Druck der Struma auf den N. recurrens erklärt. Das bei kropfkranken Mädchen und Knaben beobachtete Kropfasthma erklärt Störck[1]) durch den Druck der Struma auf den N. recurrens mit konsekutiver Subparese der Mm. crico-arythaenoidei laterales. Vaguskompression wird von Schnitzler als Ursache für diese asthmatischen Erscheinungen angegeben; auch soll Druck auf den Vagus zu epileptischen Anfällen Veranlassung geben. Der Ösophagus hat am wenigsten von Druck zu leiden. Schlingbeschwerden sind Zeichen von entzündlichen Prozessen im Kropf oder malignen Neubildungen. Lücke[2]) hat bei einem ganz nach unten hinter sternum und clavicula dislocierten Kropf starke Schlingbeschwerden auftreten sehen, jedoch auch hier zeigte sich der Knoten in Entzündung begriffen.

Durch Kropfgeschwülste unterliegt die Luftröhre den bedeutendsten und folgeschwersten Veränderungen, welche in Bezug auf Lage und Lumen vielfach konstatiert worden sind. Ich erinnere nur an die bekannte Säbelscheidendeformation der Trachea durch Strumen, welche von Demme beschrieben wurde. Aus der Kompression und Dislokation der Trachea ist diejenige Reihe von Krankheitserscheinungen herzuleiten, welche im Bilde der Kropfkrankheit vorherrschend sind, und die Symptomengruppe der Tracheostenose bilden. Hieher gehören

---

[1]) Störck, Beiträge zur Heilung des Parenchym- und Cystenkropfes. Erlangen bei Enke 1874, p. 10.

[2]) Lücke, Die Krankheiten der Schilddrüse in Pithas Handbuch der Chirurgie III., 1. Bd., p. 59.

die Atembeschwerden, die Katarrhe der Luftwege, die suffokatorischen Anfälle, welche zu Asphyxie und zum Tode führen können.

Die schwersten Erscheinungen von Trachealkompression verursachen die sog. substernalen Strumen, der goître plongeant der Franzosen. Man versteht darunter Kropfbildungen, die meist vom Isthmus oder den an den mittleren Lappen grenzenden Teilen der Seitenlappen ihren Ausgang nehmend hinter dem Brustbein nach abwärts treten. Abnorme Lage der Schilddrüse und einzelner Teile derselben oder Druck von aussen begünstigen das Zustandekommen eines tiefen, substernalen Sitzes. Bei dieser Form der Struma ist oft keine bemerkbare Anschwellung nach aussen vorhanden; meist tritt der Kropf in der Mittellinie in das obere Mediastinum ein, oder geschieht dies mehr zu den Seiten der Wirbelsäule. Von allen Kropfbildungen, welche durch abnormen Sitz die mit der Struma verbundenen Gefahren vergrössern, sind die substernalen Strumen die gefürchtetsten; denn sie führen sicher zum Tode, wenn ihr Vorhandensein zu spät erkannt wird und so operative Eingriffe keine Aussichten auf Rettung mehr bieten können. Mehrmals hat man die substernalen Strumen als Ursache des Kropftodes nachgewiesen, jenes raschen Collapses bei Kropfkranken, welcher bei der Chloroformnarkose beobachtet wurde, häufig jedoch sich auch ganz unerwartet einstellte. Die Leute sinken plötzlich tot um. Abgesehen von substernalen Strumen hat man zur Erklärung dieses erschreckenden Vorkommnisses die

verschiedenen Gefahren, welche im Gefolge des Kropfes sind, herbeigezogen. In einigen Fällen hat man die Lähmung des N. recurrens beschuldigt; andere nehmen eine plötzliche Stenose der Luftwege durch den Druck der Kröpfe an, wozu nach Lebert eine Kongestion zur Schilddrüse, nach Virchow eine plötzliche Fluxion zur Schilddrüse, nach Lücke eine akute Schwellung der Schleimhaut die Ursache abgeben sollte, Rose, welcher in seiner Arbeit »Der Kropftod und die Radikalkur der Kröpfe« [1]) mehrere Fälle von plötzlichem Tod bei Kropfkranken beschriehen hat, macht darauf aufmerksam, dass sich in solchen Fällen häufig eine Degeneration und Dilatation des Herzens vorgefunden hat. Seine eigene Anschauung über das Zustandekommen des Kropftodes soll im Anschluss an den Bericht eines Falles von Kropftod bei Struma substernalis erwähnt werden. Ehe ich die Beschreibung dieses folgen lasse, will ich noch einige Fälle der ziemlich selten vorkommenden substernalen Struma und anderer tiefsitzender Kropfgeschwülste aus der Litteratur erwähnen.

So finde ich bei Virchow in seinem Werk über die krankhaften Geschwülste [2]) den Bericht über einen plötzlichen Todesfall durch eine Struma, welchen Hanuschke (Chirurgisch-operative Erfahrungen, Leipzig 1864 p. 79) bei einer Schwangeren beobachtet hatte, »welche ihn rufen liess, weil sie überzeugt war, dass

[1]) Berlin 1878. A. Hirschwald.

[2]) Virchow, Die krankhaften Geschwülste, III. p. 48.

der nächste Erstickungsanfall sie töten werde; er traf sie in voller Beschäftigung, ihre letzten Verfügungen zu treffen, scheinbar ganz wohl, und er war erstaunt, ihre inständige Bitte zu hören, dass er doch nach ihrem Tode ihr Kind retten möge. Plötzlich erfolgte der asphyktische Anfall; alle Hilfe war vergebens und der Arzt hatte nur den Trost, das Kind durch den Kaiserschnitt zu retten. Bei der Autopsie fand sich ein substernaler aneurysmatischer Kropf.«

In einem Falle sah Virchow[1]) eine substernale Struma, welche einen mörtelartig verkalkten Knoten von fast 3 Zoll Höhe darstellte und bis zum Arcus aortae herabreichte, ausgehend vom untern Teil des linken Lappens und von vorne die Trachea komprimierend. Der Fall betraf eine 66jährige Frau, die an Phthise starb. An einer anderen Stelle[2]) beschreibt er das Präparat einer Struma von über Faustgrösse, das er im Pleuraraum eines Invaliden gefunden hatte.

Adelmann[3]) sah das linke Horn vor den Gefässen und Nerven und hinter dem Schlüsselbein und der 1. Rippe in die Brusthöhle verlängert, wo es die linke Lunge bedeutend zurückdrängte und bis zum Bogen der Aorta reichte.

Förster[4]) berichtet über eine Struma, welche sich bei der Sektion einer alten Frau vorfand. Die Kropf-

[1]) Gesammelte Abhandlungen zur wissenschaftl. Medizin p. 568.
[2]) Krankhafte Geschwülste III. p. 49.
[3]) Jahrbücher der philos. mediz. Gesellschaft zu Würzburg 1828, I 2. p. 105.
[4]) Förster, Handbuch der spez. pathol. Anat. II. p. 842.

geschwulst lag in der rechten Brusthöhle und hatte eine Länge von 4 1/2″ und eine Dicke von 4″. Es war ein vom Isthmus ausgehender Kropf, welcher ausser der Kompression des rechten obern Lungenlappens auf die Aorta, Pulmonalis und die grossen Venenstämme gedrückt hatte. Einen Fall von strumöser Erkrankung einer accessorischen Schilddrüse teilt Werner[1]) mit. Es handelte sich um einen orangengrossen Tumor, welcher auf der Trachea lag und dieselbe bis zur Bifurkation bedeckte. Derselbe hatte keinen unmittelbaren Zusammenhang mit der Schilddrüse. Die Wandung der Cyste war ca. 3 Linien dick und enthielt dicke, rotbraune Flussigkeit. Die Knorpelringe der Trachea zeigten eine beträchtliche Abplattung.

Der vorliegende Fall, welchen ich als Praktikant der medizinischen Poliklinik des Herrn Professor Dr. Seitz, meines verehrten Lehrers, beobachtet hatte, betrifft die 69jahrige ledige A. Saller, Taglohnerin aus München, welche in früheren Jahren zu wiederholtenmalen wegen ihres dicken Halses die Hilfe der medizinischen Poliklinik in Anspruch genommen hatte. Dieselbe erkrankte am 12. Oktober 1885 nach Aussage ihrer Tochter mit Kopfschmerzen, Übelsein, Appetitlosigkeit und Husten. Auch soll angeblich ein Schüttelfrost vorangegangen sein. Trotzdem die Beschwerden der Frau in den folgenden Tagen zunahmen und die Frau das Bett nicht mehr verlassen konnte, wurde erst am dritten Tage die

1) Werner, „Wüttembergisches Korrespondenzblatt, T. VII Nr. 26.

medizinische Poliklinik von der Erkrankung in Kenntnis gesetzt. Die Patientin war bereits comatös, so dass es mir nicht mehr möglich war, eine genauere Untersuchung vorzunehmen. Es liess sich nur hochgradige Dyspnoe und starke Cyanose, ausserordentlich kleiner und sehr frequenter Puls und erhöhte Körperwärme konstatieren. Ausserdem war bei der Respiration deutliches Rasseln hörbar. Die Patientin starb am gleichen Tage. Aus der Anamnese, die sich auf die Aussagen der Angehörigen beschränken musste, konnte ich entnehmen, dass die schwächliche Frau schon seit vielen Jahren an Atembeschwerden und Husten litt. Ausser eines Arm- und Beinbruches vor 11 Jahren, welcher ihre Arbeitsunfähigkeit nach sich zog, hat sie keine schwereren Krankheiten durchgemacht. Ein etwas dicker Hals war den Angehörigen wohl aufgefallen, allein eine Zunahme des Halsumfanges oder eine irgendwie bedeutende Anschwellung desselben hätten sie jedoch nicht bemerkt und nach den früheren Jodeinreibungen habe sich das Aussehen des gedrungenen Halses etwas gebessert. Beim Treppensteigen oder irgend anstrengender Beschäftigung sei immer grosse Schwerathmigkeit aufgetreten, so dass die Frau in der Folge sich ängstlich vor starken Bewegungen, Aufregungen etc. gehütet habe. Über Schmerzen oder Druckgefühl im Halse oder auf der Brust soll sie nicht geklagt haben; auch soll niemals eine Änderung in der Stimme aufgetreten sein.

Die Sektion, welche 40 Stunden nach dem Tode von mir vorgenommen wurde, ergab folgenden Befund:

Mittelgrosser schlecht genährter Körper. Fettpolster fast verschwunden. Muskulatur gering entwickelt. Cyanose des Gesichts. Abdomen aufgetrieben; auf der Haut desselben die Venen deutlich durchschimmernd. In der Beckenhöhle befanden sich ca. 250 cbcm blutig tingierter Flüssigkeit. Die Eingeweide des Abdomens in gehöriger Lage.

Nach Abnahme des Brustbeines fand sich, dass die Lungen das Herz fast ganz bedeckten, während oberhalb desselben, angrenzend an den Arcus aortae, in der Ausdehnung einer halben Handfläche frei zu Tage tretend, ein mit lockerem Zellgewebe bedecktes weissliches Gebilde sichtbar wurde, welches nach allen Seiten sich gleichmässig ausdehnend den Raum des oberen Mediastinums fast vollkommen ausfüllte und sich noch in die untere Halspartie hinauf erstreckte. Die Lungen waren nirgends adhärent. Die Betastung des Tumors liess denselben als eine rundliche, ausserordentlich harte und derbe Masse erkennen, welche mit den grossen Gefässen innig verbunden war und die in der oberen Brustapertur liegenden Organe so aus ihrer Lage verdrängt hatte, dass es nicht ratsam erschien, den Tumor zu isolieren; sondern es wurde, um seinen Zusammenhang mit den Nachbarorganen und namentlich um sein Verhalten zu den grossen Gefässen deutlich zu erkennen, das Herz mit den grossen Gefässen, ferner die Trachea mit dem Kehlkopf, der Ösophagus und beide Lungenwurzeln in Verbindung mit dem Tumor belassen und mit diesem aus der Leiche herauspräpariert.

Im Herzbeutel waren ca. 100 cbcm blutig tingierte Flüssigkeit; in jeder Pleurahöhle ca. 1 Weinglas voll Flüssigkeit von derselben Beschaffenheit. Die rechte Lunge bot im Unterlappen das Bild der venösen Hyperämie, während im Oberlappen mässiges Emphysem nachzuweisen war. Ähnlich verhielt sich die linke Lunge. Die Schleimhaut der Bronchien im Zustand des Katarrhs.

Die Leber war vergrössert, ebenso die Milz. In beiden Organen der Zustand venöser Stauung. Die Nieren nicht vergrössert, sehr blutreich. Magen und Darm boten nichts besonderes.

Nach Herausnahme des Herzens im Zusammenhang mit dem Tumor konnte man sofort erkennen, dass man es mit einer Vergrösserung der Schilddrüse, speziell des rechten Lappens derselben zu thun hatte. Ein zweiter, hühnereigrosser Tumor von gleicher Beschaffenheit wie der grössere befand sich neben der linken Seite der Trachea in der Höhe der Cartilago cricoidea. Die weitere Untersuchung des Präparates ergab folgendes:

Der über Mannsfaust grosse Tumor hat im allgemeinen eine rundliche Gestalt; seine dem Herzen zugekehrte Fläche ist etwas breiter und erscheint mehr abgeflacht als die im Halsgebiet befindliche Partie. Der vertikale Durchmesser des Tumors beträgt 10 1/2 cm, während der frontale und sagittale durch die Mitte gemessen 8 cm und 7 cm betragen. Die Oberfläche zeigt keine gleichmässige Rundung, sondern lässt einige

grössere, flache Hervorwölbungen erkennen und ist mit den angrenzenden Organen, besonders den grossen Gefässen und der Trachea durch derbes Bindegewebe verbunden. Die ziemlich schwere Kropfgeschwulst fühlt sich bei der Betastung ausserordentlich hart und resistent an.

Nach oben ragt sie fast bis zum untern Rand des Schildknorpels, während nach unten die Lungenwurzeln von dem Tumor erreicht werden.

Der seitlich vom Tumor nach oben und links hin befindliche Kehlkopf zeigt deutlich sowohl eine Abweichung von der normalen Richtung als eine Veränderung in seinem Lumen, indem er von rechts oben nach links unten und etwas nach hinten verläuft und in mässigem Grade seitlich komprimiert erscheint. Noch mehr ist dies bei der Trachea der Fall. Sie gelangt von der Cartilago cricoidea an in einem nach links und etwas nach hinten konvexen Bogen, sich dicht an den Tumor haltend, allmählich an die linke hintere Seite desselben und zeigt in diesem gekrummten Verlauf eine deutliche säbelscheidenartige Form, indem ihr Breitendurchmesser betrachtlich verkurzt erscheint. An der linken Seite ihres Anfangteiles befindet sich von der Cartilago cricoidea abwärts sich erstreckend die schon erwähnte nach Form und Grösse einem Hühnerei ähnliche Geschwulst, welche mit dem grösseren Tumor nur durch bindegewebige Stränge in Verbindung steht und durch die Trachea von diesem getrennt ist. Die Luftröhre erfuhr somit schon in ihrem Beginn eine Kom-

pression in frontaler Richtung. Unterhalb des kleineren Tumors gelangte sie zwischen der oberen Thorax apertur und dem grossen Tumor in die Brusthöhle. Die Maasse der oberen Brustapertur, die ich bei einer gut gebauten weiblichen Leiche gewonnen habe, sind folgende: Kürzeste Entfernung des obern Randes des manubrium sterni von der Wirbelsäule, gemessen in der Medianebene, = 4 cm, grösste Weite der obern Thoraxapertur in sagittaler Richtung = 5,2 cm, Entfernung der beiden ersten Rippen von einander, in einer die Wirbelsäule berührenden, frontalen Linie gemessen = 9,7 cm. Vergleicht man damit die Masse des Tumors in der Ebene der oberen Thoraxapertur, welche im frontalen Durchmesser 6,5 cm, im sagittalen 3,6 cm betragen, so erkennt man, wie gering der Raum war, welcher den durch die obere Brustapertur verlaufenden Gebilden noch zur Verfügung stand, und wie bedeutend die Lageveränderung und Kompression besonders der Trachea sein musste.

Verfolgt man die Luftröhre (*c*, Fig. 1) in ihrem weiteren Verlauf, so findet man, wie dieselbe links hinten am Tumor (*a*) die Arteria anonyma (*f*) in der Weise kreuzt, dass sie am Ursprung der erwähnten Arterie zwischen dieser und der vom Tumor nach links gedrängten Aorta ihre Lage nimmt und auch hier eine säbelscheidenförmige Kompression erkennen lässt.

Zwischen der Trachea und dem Tumor liegt die Arteria anonyma, und hinter der Trachea befindet sich der Arcus aortae (*e*) und dessen Übergang in die Aorta

descendens. Eine leichte Drehung der Luftröhre um ihre Längsachse ist unverkennbar. In ähnlicher Weise verläuft der Ösaphagus (*i*, Fig. 2), der sich dicht an die Rückseite der Trachea haltend bogenförmig nach hinten und links gelangt und schliesslich etwas nach rechts von der Trachea zu liegen kommt. Er kreuzt auch die Arteria anonyma (*f*) und deckt den Ursprung der rechten Carotis (*g*) und der rechten Subclavia (*h*). Hinter ihm liegt die Aorta (*e*).

Die grossen Gefässstämme zeigen in ihrem Verhalten zum Tumor ziemlich bedeutende Lageveränderungen.

An der vordern untern Seite des bis zu den Lungenwurzeln herabragenden Tumors liegt die Aorta ascendens (*k*, Fig. 1) und ihr Übergang in den Arcus; derselbe geht nun gerade nach links und bogenförmig dicht am Tumor um denselben herum nach links und hinten. Hier liegt er jedoch hinter der Trachea (*c*, Fig, 2) und dem Ösophagus (*i*) und wendet sich dann als Aorta descendens (*l*) der Tiefe zu.

An der Stelle, an welcher die Luftröhre vom Aortenbogen erreicht wird, giebt dieser die Arteria anonyma (*f*, Fig. 1) ab, die zwischen Luftröhre (*c*) und Tumor (*a*) verlaufend vor dem Ösophagus (*i*) sich in ihre zwei Äste teilt (Fig. 2). Von diesen geht die Carotis dextra (*g*, Fig. 2) in einem nach hinten konvexen Bogen an der Rückfläche des Tumors von links unten nach rechts oben und ist durch straffes Bindegewebe mit ihm verbunden, während die Subclavia (*h*) mehr nach rechts hin in ähnlicher Weise ihren Verlauf nimmt.

Die linke Carotis (*m*, Fig. 1) und linke Subclavia (*n*) gehen an der linken Seite der Trachea nach oben; sie entspringen dicht neben der Anonyma und verdecken etwas die Trachea.

Über die Vorderfläche des Tumors zieht die Vena anonyma sinistra (*o*, Fig. 1) von links oben nach rechts unten und mündet hier mit der von rechts oben kommenden Vena anonyma dextra (*p*) in die Vena cava superior ein. Sämtliche Venenstämme sind ziemlich fest am Tumor adhärent.

Umgeben von den grossen Gefässen liegt so der Tumor dicht auf beiden Lungenwurzeln und deutlich ist zu erkennen, wie er auch hier angefangen hat, verdrängende und komprimierende Wirkungen zu entfalten. Die Teilungsäste der Trachea, welche von einer Anzahl schwärzlich pigmentierter, nicht vergrösserter, sehr derber Lymphdrüsen umgeben sind, zeigen, wenn auch in geringerem Grade als die Luftröhre eine Annäherung ihrer Seitenwände an einander und liegen nach unten zu, mit den grossen Gefässen der Lungenwurzeln sich gegenseitig verschiebend und verdrängend, auf dem linken Vorhof.

Das rechte Herz zeigt ziemliche Fettauflagerungen. Die Muskulatur ist atrophisch; die Herzhöhle dilatiert. An den Klappen nichts krankhaftes nachweisbar. Der linke Herzventrikel ebenfalls dilatiert, die Wandung nicht verdickt. Das Lumen der Aorta von den Klappen an bis zu ihrem absteigenden Teil zeigt sich nicht erweitert; an ihrer Innenfläche und ebenso in den ab-

zweigenden Stämmen sind zahlreiche kalkige Einlagerungen zu bemerken. Auch die grössern Gefässe zeigen keine Erweiterung ihres Lumens.

Die Kropfgeschwulst selbst stellt einen soliden Tumor dar mit ziemlich dicker, ausserordentlich derber Kapsel. Er schneidet sich sehr schwer und lässt auf dem Durchschnitt teils ziemlich harte Massen von gelber, gelbbräunlicher Farbe, teils solche von knorpelartiger Beschaffenheit erkennen; dazwischen finden sich viele zerbröckelnde Partien von dunkelbraunroter Färbung. Er bot somit das Bild eines Cystenkropfes mit den verschiedenen Umwandlungs- und Zersetzungsprodukten von Blutergüssen in die einzelnen Höhlen. Aus dem linken kleinen Tumor entleerte sich beim Durchschneiden der harten, festen Kapsel eine massige Menge dunkelbraunroter Flussigkeit. Im Innern der Cyste konnte man viele härtliche Massen erkennen.

Die bogenformig gekrummte Säbelscheidenform der Trachea zeigt sich in ihrem ganzen Verlauf von der Cartilago cricoidea ab bis zu ihrer Teilung. Berücksichtigt man die hochgradige Verschiebung der Trachea nach links, die Einengung derselben in der obern Thoraxapertur und den Druck der grossen Gefasse auf der linken hintern Seite des Tumors auf die Trachea, so ist wohl mit Sicherheit anzunehmen, dass diese Säbelscheidenform auch während des Lebens bestanden hat, und so eine Verengerung des Lumens der Trachea sicherlich bis zur Hälfte des Normalen vorhanden war. Die daraus resultierende erschwerte Ventilation der

Lungenluft musste einen schwächenden Einfluss auf den Gesamternährungszustand der Kranken zur Folge haben, und unter der mangelhaften Sauerstoffzufuhr die Organe, besonders der Herzmuskel leiden. Ferner kommt in Betracht, dass die Struma durch ihren Sitz und ihre ausserordentliche derbe Konsistenz ganz bedeutende Verschiebungen der grossen Gefässe und Kompression derselben verursacht hatte, so dass für den Herzmuskel eine beträchtlich erhöhte Arbeit gesetzt war. Die Gefahr der Herzparalyse lag somit sehr nahe, und es genügte bei der 69jährigen Kranken eine geringe Steigerung der Herzaktion durch das Fieber, um sie herbeizuführen.

In vielen Fällen von plötzlichem Tod bei Kropfkranken findet sich bei der Sektion eine Degeneration des Herzmuskels und eine Dilatation der Herzhöhlen; und der Kropftod ist sicherlich nur auf die Erlahmung des Herzens infolge der Entartung des Herzmuskels oder der Herzganglien zurückzuführen, indem das Herz dem schwächenden Einfluss des Chloroforms bei bestehender schlechter Atmung unterliegt.

Klinische und experimentelle Erfahrungen in Bezug auf das Fehlen oder die Exstirpation der Schilddrüse haben einen Zusammenhang der Funktion der Drüse mit dem Stoffwechsel und so mit dem Zentralnervensystem wahrscheinlich gemacht. Nach Extirpation der Drüse traten hochgradige Ernährungsstörungen, die unter dem Namen der Cachexia strumipriva zusammengefasst wurden, auf, und Tierversuche hatten das Ergebnis,

dass die ihrer Drüse beraubten Tiere unter nervösen Erscheinungen (Sensibilitäts- und Motilitätsstörungen) zu Grunde gingen. Eine vollkommen degenerierte Drüse spielt die Rolle einer funktionslosen Drüse und muss ähnliche nachteilige Folgen haben, unter denen die Degeneration des Herzmuskels oder auch der Herzganglien zu den wichtigsten gehören.

Rose hat in seiner oben schon erwähnten Arbeit die Ansicht ausgesprochen, dass die Erweichung der Trachea als Ursache der plötzlichen Todesfälle bei Kropfkranken anzusehen sei; durch diese Druckatrophie solle bei fehlerhafter Stellung des Halses ein »Umkippen« der Trachea und damit völliger Verschluss des Lumens derselben eintreten, welcher sofort Asphyxie und Herzparalyse zur Folge habe. Rose hatte bei Tracheen von Kropfkranken, die er bei der Operation verloren hatte, eine Erweichung der Knorpelringe an der Stelle gefunden, an welcher die Struma einen Druck auf die Trachea ausübte.

Ferner stellte er die Behauptung auf, dass die Säbelscheidenformen postmortale Kunstprodukte seien, vielleicht durch Einwirkung von konzentriertem Spiritus entstanden. Eine genaue Untersuchung des vorliegenden Präparates nach dieser Richtung hin ergab, dass die Knorpelringe der Trachea in normaler Härte sich durchtasten liessen und an keiner Stelle Zeichen eines Erweichungsprozesses sich vorfanden. Ebenso muss nochmals betont werden, dass die Säbelscheidenform der Trachea in diesem Fall sicher schon während des

Lebens bestanden hat; nach der Grösse und dem Druck der substernalen Struma ist es gar nicht denkbar, dass die Trachea in mehr cylindrischer Form verlaufen konnte.

Wie verschieden der Grad der Kompression der Trachea sein kann, hat Müller in seiner Schrift »Über die Kropfstenosen der Trachea« [1]) gezeigt. In seinen Abbildungen der Wachsabgüsse der Tracheen, welche durch Strumen eine Kompression und Lageveränderung erlitten hatten, finden sich Tracheen mit nur geringer Einbiegung der Wandung und solche mit hochgradiger Säbelscheidendeformation, welche sicher schon während des Lebens bestanden haben. Sämtliche 21 Präparate unterwarf er ferner einer Untersuchung in Bezug auf das Verhalten der Knorpelringe und hat hiebei ebenfalls keine Veränderung in der Struktur des Knorpels gefunden, welche einen Einfluss der Struma hätte beweisen können. Auch Eppinger[2]) (Lehrbuch der pathol. Anatomie) konstatierte in 4 Fällen von Kropftod keine Veränderung an den Trachealknorpelringen im Sinne Roses.

Diesen Beobachtungen reiht sich der vorliegende Fall insofern auch an, als das Verhalten der Trachea zeigt, dass eine grosse Struma bei langem Bestand

[1]) Dr. E. Müller, Über die Kropfstenosen der Trachea. Mitteilungen aus der chir. Klinik zu Tübingen. Herausgegeben von Bruns I. Band.

[2]) Klebs, Handbuch der pathol. Anatomie. Pathol. Anatom. der Larynx und der Trachea von Prof. Eppinger. Berlin 1880. A. Hirschwald p. 269.

zwar Verschiebungen und Formveränderungen der Luftröhre verursacht, aber die Struktur ihrer Knorpelringe nicht so verändert, dass die Trachea deshalb umkippt. Eine Knickung der Trachea infolge von Erweichung muss jedenfalls als sehr selten bezeichnet werden; und wenn sie eintritt, so ist sie, wie Müller nachgewiesen, die Folge der Säbelscheidenform der Trachea.

Zum Schlusse sei es mir gestattet, meinem verehrten Lehrer, Herrn Prof. Dr. O. Bollinger für die Anregung zu dieser Arbeit und die freundliche Unterstützung bei derselben meinen aufrichtigen Dank auszusprechen.

Erklärung der Bilder.

a) Struma, Haupttumor.
b) Nebentumor.
c) Trachea.
d) Kehlkopf.
e) Arcus Aortae.
f) Arteria anonyma.
g) Carotis dextra.
h) Subclavia dextra.
i) Speiseröhre.
k) Aorta ascendens.
l) Aorta descendens.
m) Carotis sinistra.
n) Subclavia sinistra.
o) Vena anonyma sinistra.
p) Vena anonyma dextra.
q) Pulmonalis.

Halb-schematisch.

Fig: 1.

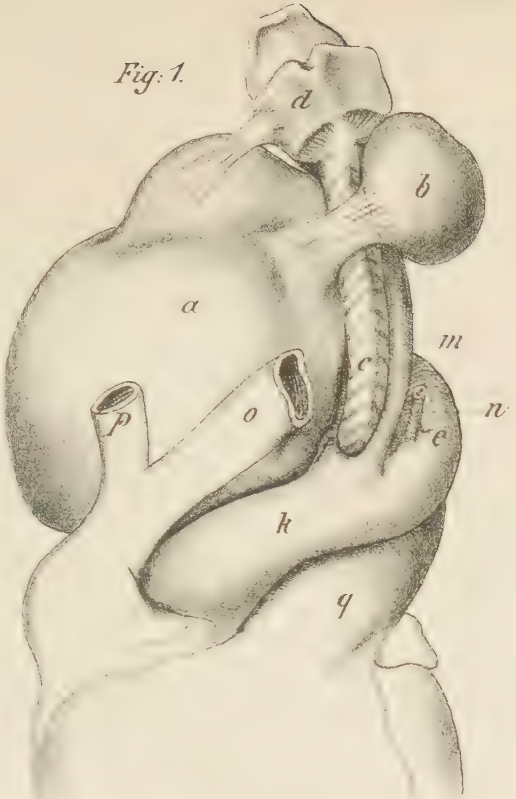

Ansicht von vorne.

½: 1.

Fig: 2

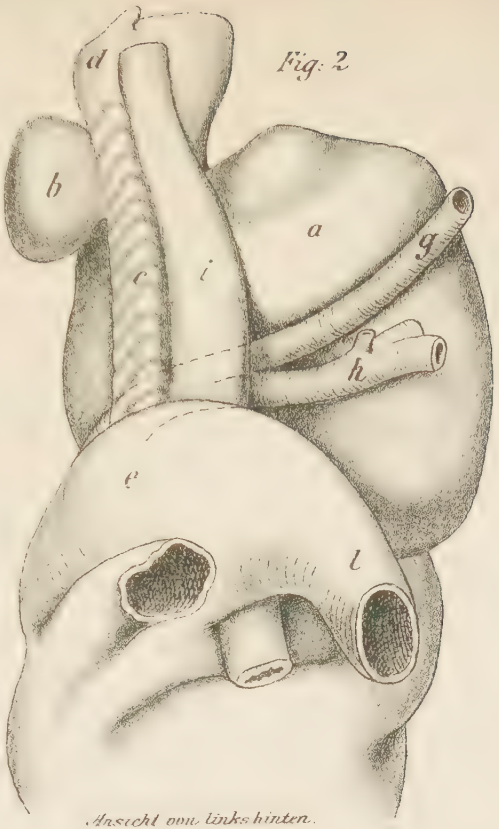

Ansicht von links hinten.

C. Krapf. gez.

Joh. Roth, sel. Wtw. München.